

**Guide Pratique
pour la documentation systématique
de la surface de la peau avec le
Système de Documentation HEINE DELTA 20[®]**



Nos remerciements vont au Docteur Herbert Kirchesch de Cologne, Allemagne, sans sa contribution essentielle, ce guide pratique n'aurait pas pu être fait.

Table des matières

Introduction	3
Guide rapide de Dermatoscopie avec un appareil photo digital.....	4
1. L'essentiel du Système de Dermatoscopie HEINE DELTA 20®	4
1.1 Les éléments	4
1.2 Exigences techniques dans la salle d'examen	5
1.2.1 Premiers pas	5
1.2.2 Eléments importants pour l'appareil photo	5
1.2.3 Conditions idéales pour la photographie en salle d'examen	6
1.2.4 L'équipement idéal	6
1.3 Préréglages de l'appareil photo	6
1.3.1 Photos d'ensemble du corps	7
1.3.2 Photos Dermatoscopiques	7
1.3.3 Photos cliniques	8
1.4 Correction de couleur	8
1.5 Mise au point	9
2. Documentation de la surface cutanée	9
2.1 La lésion suspecte doit être reconnue et marquée par le dermatologue	9
2.2 Documentation du torse	10
2.3 Documentation de l'ensemble du corps	10
2.4 Gestion des images sans logiciel spécial	13
2.4.1 Identification des dossiers par le nom	13
2.5 Logiciel standard de la photo documentation	14
3. Procédure pour la documentation	15
4. Bibliographie	15
5. Annexes	16, 17

Annexe 1 : Carte de l'ensemble du corps

Annexe 2 : Carte pour la balance manuelle des blancs

Annexe 3 : Tableau du déroulement de la photo documentation

Introduction

Le pourcentage de bon diagnostic des lésions pigmentaires cutanées, est d'environ 65% pour les praticiens les moins expérimentés, 80% pour les Dermatologues possédant une bonne expérience, et proche de 90% pour les spécialistes les plus chevronnés, un résultat tout à fait comparable à celui de l'aide au diagnostic par ordinateur.

L'inévitable marge d'erreur, qui conduit souvent à la décision d'exérèse en cas de doute, doit être réduite au minimum.

La photo documentation des structures cutanées pigmentaires, apporte au dermatologue une méthode fondamentale précieuse pour l'amélioration continue dans la sûreté de son diagnostic. Seule, l'image dermatologique bien documentée d'un naevus, permet à l'examineur de comparer son diagnostic au résultat histologique. De même, seules des séries d'images comparatives de plusieurs examens dans le temps permettent un diagnostic précoce du développement d'un mélanome malin.

La photographie digitale est la méthode de choix pour la photo documentation optimale en Dermatologie. Les avantages principaux du logiciel HEINE DELTA 20[®] sont :

- _ Disponibilité immédiate d'images de très grande qualité, et par conséquent une meilleure information pour le médecin comme pour le patient.
- _ Plus grande souplesse des procédures et du déroulement de l'examen.
- _ L'appareil photo convient aussi bien aux photos de l'ensemble du corps qu'aux clichés dermatoscopiques.

Pour commencer la photo documentation en pratique dermatologique, vous devez posséder une certaine expérience du diagnostic différentiel des lésions pigmentaires, ainsi que certaines connaissances de base en photographie. Il est important d'établir une procédure type dans votre pratique, afin d'assurer au mieux la qualité des clichés, la récupération et l'exploitation sérieuse des images des lésions, pour en tirer le meilleur parti.

L'introduction d'un nouveau logiciel spécialisé doit être complétée dès le départ par l'instauration d'une nouvelle procédure dans le déroulement de la pratique habituelle. Ce guide a été conçu dans l'intention de vous aider à faire vos premiers pas vers la maîtrise du système de documentation HEINE DELTA 20[®].

Guide rapide de Dermatoscopie avec un appareil photo digital

- _ Vissez l'adaptateur sur l'appareil photo.
- _ Allumez l'appareil photo.
- _ Sélectionnez le mode automatique sur l'appareil photo.
- _ Réglez l'oculaire du Dermatoscope DELTA 20 en position « appareil photo ».
- _ Connectez l'adaptateur photo au DELTA 20 et prenez l'appareil dans la main gauche (pour les droitiers).
- _ Allumez la poignée du dermatoscope.
- _ Humectez la lésion et l'embout de contact avec une solution désinfectante ou de l'huile de dermatoscopie.
- _ Placez doucement l'embout de contact sur la lésion.
- _ Pressez la touche de l'appareil photo en position moyenne, de façon à initier la focalisation automatique.
- _ Zoomez jusqu'à obtenir le format photo requis.
- _ Prenez la photo.

Lisez attentivement le mode d'emploi du HEINE DELTA 20[®] ainsi que les instructions suivantes.

1. L'essentiel du Système de Dermatoscopie HEINE DELTA 20[®]

1.1 Les éléments

Le système HEINE DELTA 20[®] se compose des éléments suivants :

- _ Dermatoscope HEINE DELTA 20[®] à connecter à une poignée HEINE comme source de courant.
- _ Embouts de contact : grand (23mm), ou petit (8mm).
- _ Câble de connexion HEINE de 1,3m.
- _ Poignée à piles ou poignée à batterie rechargeable HEINE.
- _ Adaptateur photo HEINE.
- _ Appareil photo digital (contactez HEINE pour connaître les appareils recommandés).

Le système HEINE DELTA 20[®] PC vous permet de réaliser, des photos de l'ensemble du corps, des photos dermatoscopiques et la documentation digitale spécialement conçue pour répondre aux besoins du dermatologue, tout ceci avec un système unique.

Le Dermatoscope HEINE DELTA 20[®] est muni d'une optique grand angle pour donner un grand champ de vision clair, avec focalisation précise d'un bord à l'autre. Comparé aux dermatoscopes conventionnels, la lumière blanche donnée par 6 LED est plus brillante. Vous pouvez utiliser une poignée à piles 2,5V ou une poignée à batterie rechargeable 3,5V.

Les embouts de contacts sont auclavables. Le grand embout (23mm) s'utilise pour les examens courants, le petit (8mm) est réservé aux surfaces corporelles difficiles d'accès. Les deux s'utilisent indifféremment pour la visualisation comme pour la photographie digitale.

Le cordon de l'adaptateur (Fig. 1) relie la poignée au dermatoscope HEINE DELTA 20[®]. Ceci facilite la photographie digitale d'une seule main en vous donnant plus de liberté de mouvement.

Les poignées HEINE BETA[®] (Fig. 1 et 2) sont disponibles en 2,5V à piles ou 3,5V à batterie rechargeable. Elles peuvent également être utilisées pour l'alimentation d'une gamme complète d'instruments de diagnostic HEINE.

L'adaptateur photo HEINE (Fig. 1 et 2) connecte fermement le dermatoscope à l'appareil photo digital. Il permet à la tête du dermatoscope de pivoter sur l'appareil photo digital. La position de la bague de mise au point n'en est pas affectée, de sorte que vous obtenez toujours des images claires et nettes. L'adaptateur photo s'enclenche ou se retire d'une seule main, ce qui est idéal pour la pratique journalière en dermatologie.¹⁾

¹⁾ L'adaptateur de photo HEINE s'utilise avec tout appareil à objectif 28mm comme par ex. le Nikon Coolpix 4300.



Fig. 1 Cordon d'adaptateur pour travail d'une seule main



Fig. 2 Dermatoscope réuni à l'appareil photo par l'adaptateur

Les modes d'emploi fournis avec le HEINE DELTA 20[®] et l'adaptateur photo, contiennent des informations utiles pour le fonctionnement et le nettoyage de l'appareil.

1.2 Exigences techniques dans la salle d'examen

1.2.1 Premiers Pas

Nous conseillons à tous les membres d'une équipe de praticiens d'approuver la procédure de gestion systématique des données et des images. C'est ce qui permettra au système de fonctionner vraiment dans la pratique journalière. Il est important que l'ensemble de l'équipe comprenne ce qui doit être fait et comment.

Apprenez à connaître l'appareil photo et gardez son mode d'emploi à portée de main. Installez le logiciel. Adoptez une procédure standard et conservez-la.

1.2.2 Eléments importants pour l'appareil photo

Les conseils qui suivent assureront la meilleure qualité d'image possible pour la photo dermatoscopique:

- _ Fonction zoom: à utiliser pour sélectionner le format d'image que vous préférez.
- _ Déclencheur: il possède généralement de nombreuses fonctions comme autofocus, luxmètre et obturateur.
- _ Mode Automatique: c'est la façon la plus simple pour de bons résultats. Luminosité et mise au point automatiques.
- _ Date et heure: important pour une bonne documentation a posteriori.
- _ Mode Manuel: ce mode vous permet d'agir manuellement sur la balance des blancs pour modifier si nécessaire la couleur de l'image pour obtenir un ton de couleur neutre (voir également 1.4).
- _ Densité de Pixel: plus la densité est importante, meilleure est la résolution, ainsi que la capacité nécessaire au stockage.
- _ Sensibilité et sélection d'ouverture: utilisez toujours la même sensibilité pour photographier, afin d'être sûr que les images obtenues soient de couleur similaire. En mode manuel, utilisez toujours la même ouverture.
- _ Contraste: ceci peut être utilisé pour améliorer le contraste en bordure d'image. Lisez le mode d'emploi de l'appareil photo sur ce point.

1.2.3 Conditions idéales pour la photographie en salle d'examen

La salle d'examen idéale devrait posséder un divan d'examen libre et un éclairage brillant et neutre au plafond. Ceci est important pour optimiser le temps d'exposition de l'appareil photo et les paramètres d'éclairage, afin de donner un bon contraste des images du corps dans son ensemble en mode automatique.

En général, une salle d'examen dispose de suffisamment de lumière, mais une lampe d'examen complémentaire telle que la HEINE HL 5000® peut s'avérer utile si le sujet n'est pas bien éclairé.

Un PC placé à l'extrémité du divan d'examen facilite la comparaison des nouvelles images avec celles faites antérieurement pendant d'autres séances, et permet de les commenter au patient.

1.2.4 L'équipement idéal

L'équipement suivant est conseillé pour la documentation digitale des lésions :

- _ Dermatoscope HEINE DELTA 20® avec chargeur NT 200 et poignée rechargeable BETA.
- _ Adaptateur photo HEINE pour réunir l'appareil photo au dermatoscope.
- _ Appareil photo digital d'au moins 3 millions de Pixel.
- _ Carte mémoire (64 MB ou plus).
- _ Carte de lecture pour le simple transfert d'informations sur votre PC.
- _ PC : avec suffisamment de mémoire.
- _ CD-Rom pour le stockage et la sauvegarde : vous pouvez enregistrer de 1000 à 2000 images par CD, selon la taille du dossier.
- _ Une deuxième batterie de secours chargée, pour l'appareil photo.

Equipement complémentaire conseillé :

- _ Trépied pour appareil photo.
- _ Carte infographique pour votre PC pour vous donner la vision simultanée sur l'écran. Ceci utilise le signal de l'appareil photo numérique pour produire et montrer l'image.
- _ Câble d'extension vidéo.
- _ Une bonne imprimante couleur.
- _ Connexion à Internet.
- _ Un câble adaptateur HEINE.

1.3 Préréglages de l'appareil photo

L'appareil photo offre le choix entre deux réglages élémentaires :

1. Automatique : c'est l'idéal pour les photographies d'ensemble du corps ou la photographie du torse.
2. Manuel : pour la photographie dermatoscopique sans flash mais avec réglage manuel de la balance des blancs. Avec certains appareils, il est possible d'enregistrer de courtes vidéos dans ce mode.

1.3.1 Photos d'ensemble du corps

Nous conseillons d'utiliser la résolution maximum. Ceci est utile pour la reconnaissance de détails importants tels qu'un changement dans la forme d'un naevus.

Pour les photos d'ensemble du corps, nous conseillons au moins 3 millions de Pixel (Fig. 3). Dans la Fig. 4 vous voyez un détail grossi de la Fig. 3 (Fig. 3 a été prise avec une haute densité de Pixel, ce qui rend possible la reconnaissance de détails d'un naevus).

Si l'appareil est utilisé en mode automatique, la couleur correspond à l'impression visuelle normale de la couleur du corps. Dans le cas contraire, il peut s'agir d'une variation de couleur due à l'éclairage de la pièce.

Pour les photos de l'ensemble du corps, vous avez besoin d'un bon éclairage. La distance habituelle par rapport au patient est d'environ 1m, le format de la photo peut être choisi avec le zoom de l'appareil photo. La plupart des photos se font en position debout sans trépied, en regardant le patient vers le bas sous un angle d'environ 45°.

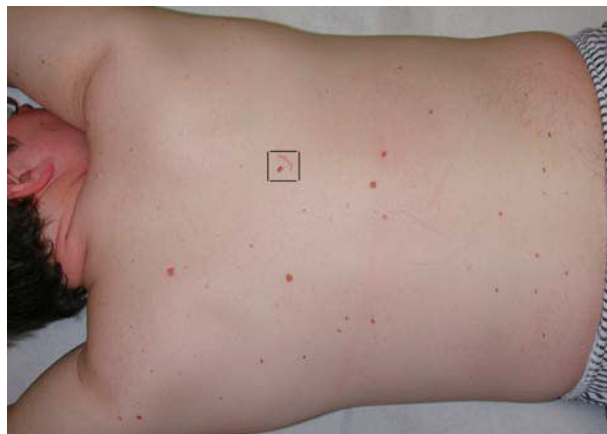


Fig. 3 Image du torse (2048 x 1360 Pixel)

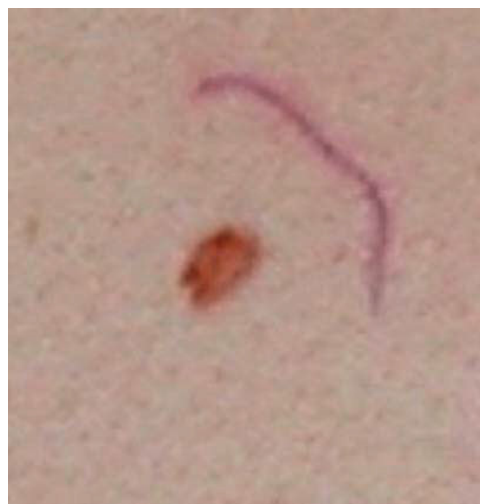

Fig. 4 Détail au grossissement maximum

1.3.2 Photos Dermatoscopiques

Vous devriez toujours prendre un cliché du torse ou de l'ensemble du corps avant de faire des photographies dermatoscopiques et, quand vous photographiez plusieurs lésions, notez toujours l'ordre dans lequel les clichés ont été faits (voir 2.3).

Les photos dermatoscopiques peuvent être prises en mode automatique, mais la meilleure qualité est obtenue en mode manuel (Fig. 5). Les réglages suivants ont donné de bons résultats dans le passé :

- _ Résolution : 1024 x 768 Pixel – Densité 1 million.
- _ Sensibilité : ISO 100.
- _ Balance manuelle des blancs – voir 1.4.
- _ Flash : déconnecté.
- _ Exposition : 1/60 sec avec ouverture 6,7.

Il est important de s'en tenir à l'ordre préétabli des photos dermatologiques, et d'utiliser la même procédure dans les examens suivants. Ceci évitera toute confusion ou erreur, dans l'attribution des lésions à leurs images respectives.

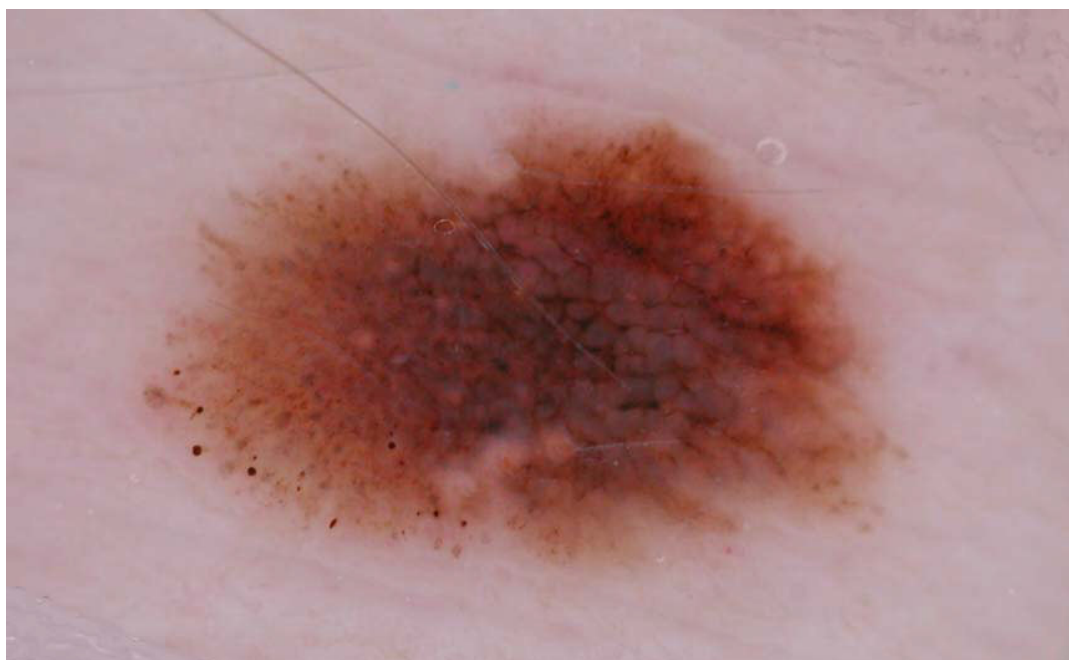

Fig. 5 Image dermatoscopique

1.3.3 Photos cliniques

Les photos cliniques peuvent être prises à quelques centimètres de distance en mode macro. Les reflets de la lésion peuvent être réduits en faisant varier la distance et l'angulation de l'appareil photo.

1.4 Correction de couleur

L'œil humain s'adapte automatiquement à la lumière ambiante (température de couleur), de façon telle que les éléments gris ou blancs apparaissent toujours comme neutres. L'appareil photo digital a besoin d'aide pour réussir à s'adapter, mais il peut mesurer la température de couleur et la corriger grâce à des corrections ou des réglages présélectionnés, la bien nommée « balance des blancs ».

Le HEINE DELTA 20[®] dispose de LED particulièrement blanches, qui produisent une lumière dont la température de couleur est proche de la lumière du jour. De faibles variations de ton peuvent se produire et, dans de rares cas, amener de petits changements de couleur. La plupart des appareils photo ne possèdent pas de balance des blancs présélectionnée pour les LED blanches. Les appareils qui ont une balance des blancs manuelle, peuvent être réglés en ce sens comme expliqué dans le mode d'emploi de l'appareil photo. Pour ce faire, utilisez s.v.p. la carte blanche incluse dans ce manuel en annexe 2.

Attention :

- 1) Avant de procéder à une balance des blancs manuelle, vérifiez que l'appareil soit connecté à l'adaptateur photo et au HEINE DELTA 20[®] (voir 1.1).
- 2) Pour de meilleurs résultats, nous conseillons que chaque HEINE DELTA 20[®] soit connecté de la même façon pour être sûr que les images produites par chaque instrument soient directement comparables.

Pour éviter les différences de couleurs entre l'image sur l'écran du PC et celles reproduites sur votre imprimante, nous conseillons l'utilisation des tableaux de couleurs standard, disponibles chez votre revendeur photo, tant pour la photo papier que pour la photo digitale.

1.5 Mise au point

Les conditions idéales pour les meilleurs résultats en mode autofocus, sont un bon éclairage et une lésion présentant une structure très contrastée. Si tel n'est pas le cas, nous conseillons la marche à suivre suivante pour de bons résultats :

Pour les photos de l'ensemble du corps, l'appareil peut faire la mise au point sur un élément très contrasté proche du patient plutôt que sur le patient lui-même, par exemple un motif sur le mur ou le carrelage. Idéalement, le patient devrait être photographié sur un fond blanc neutre tel qu'un rouleau de drap d'examen en papier.

Les lésions peu contrastées peuvent s'avérer également difficiles pour la mise au point. Dans de tels cas, nous conseillons le mode manuel. Avec un peu de pratique, le manque de contraste ou de pigmentation peut être surmonté en faisant d'abord une mise au point sur un objet très contrasté, comme la marge d'une feuille de papier blanc sur un fond sombre et, en gardant l'obturateur en position moyenne, se déplacer pour mettre au point sur la lésion en libérant alors l'obturateur.

2. Documentation de la surface cutanée

La photo documentation et l'observation systématique des lésions dans le temps, rendent possible le diagnostic précoce du mélanome malin. La somme de travail nécessaire varie d'un patient à l'autre. Dans certains cas, il sera uniquement nécessaire de documenter une partie du corps et, pour d'autres, il sera indispensable de documenter l'ensemble du corps. La différence principale de cette somme de travail peut se résumer comme suit:

- La documentation du torse ou d'une partie du torse n'enregistre qu'un petit nombre de lésions.
- La documentation de l'ensemble du corps peut s'avérer nécessaire et justifiée pour les patients à haut risque, afin d'assurer un diagnostic précoce de mélanome malin.

Les deux points ci-dessus doivent faire partie d'une **procédure systématique** (voir annexe 3), pour vérifier que les images sont correctement stockées et peuvent être facilement récupérées. Les éléments importants de cette procédure sont:

- La lésion suspecte doit être reconnue et marquée par le dermatologue.
- L'ordre de photographie des lésions doit être convenu.
- Photos dermatoscopiques
- Des photos du torse et/ou du corps entier doivent être prises.
- Une carte du corps doit être faite.

2.1 La lésion suspecte doit être reconnue et marquée par le dermatologue.

Les lésions suspectes doivent être marquées sur le corps du patient et enregistrées sur la carte du corps (voir annexe 1). Pour simplifier l'identification future, l'ordre des photos doit être répertorié sur la carte du corps comme suit :

- Linéaire et horizontal
- De la gauche vers la droite
- De haut en bas
- D'arrière en avant, en commençant en haut et à gauche de la partie antéro supérieure droite.

Toutes les lésions suspectes doivent être marquées, répertoriées et photographiées, un numéro d'identification doit être attribué à la carte du corps (voir Fig. 14, par exemple N° 10927).

2.2 Documentation du torse

La documentation du torse implique deux photos au minimum :

- _ Une vue d'ensemble de la partie en question.
- _ Au moins une photo dermatoscopique et un gros plan clinique de la lésion.

2.3 Documentation de l'ensemble du corps

Nous proposons la description d'une méthode pour documenter l'ensemble du corps en 24 photos. Cette méthode demande un peu de travail, certaines compétences photographiques et du matériel à disposition de l'examineur. A la suite, vous disposez d'une méthode moins contraignante, donnant également une documentation du corps en seulement 8 photos, 4 photos du patient en decubitus et 4 en procubitus dans l'ordre suivant :

1. Antéro supérieure droite Fig. 6
2. Antéro inférieure droite Fig. 9
3. Antéro inférieure gauche Fig. 7
4. Antéro supérieure gauche Fig. 10
5. Postéro supérieure gauche Fig. 8
6. Postéro inférieure gauche Fig. 11
7. Postéro inférieure droite Fig. 12
8. Postéro supérieure droite Fig. 13

Le patient doit rester dans la position adéquate pour chacune des séries de 4 photos.

La partie supérieure du corps s'étend de la nuque aux hanches. La partie inférieure du corps s'étend des hanches aux orteils. Pour garantir l'anonymat du patient, la face n'est pas comprise.

En fonction de la localisation des lésions, les positions du patient peuvent nécessiter de petites variations. Il est essentiel que toutes les lésions soient photographiées.

L'ordre des photographies doit également être convenu pour les examens ci-dessus, pour faciliter la comparaison des lésions avec des images précédentes.

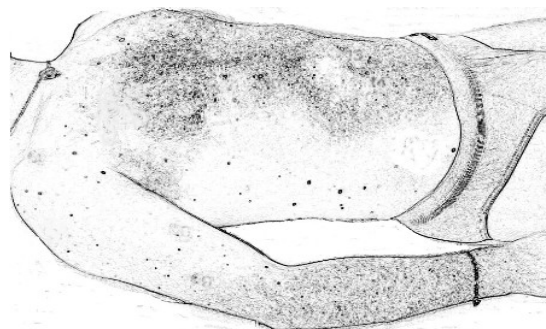


Fig. 6 Antéro supérieure droite

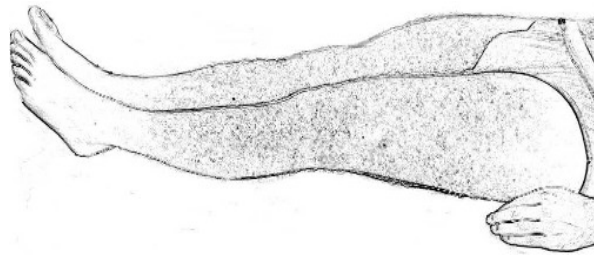


Fig. 7 Antéro inférieure gauche

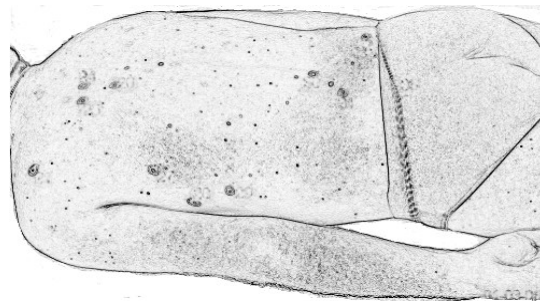


Fig. 8 Postéro supérieure gauche

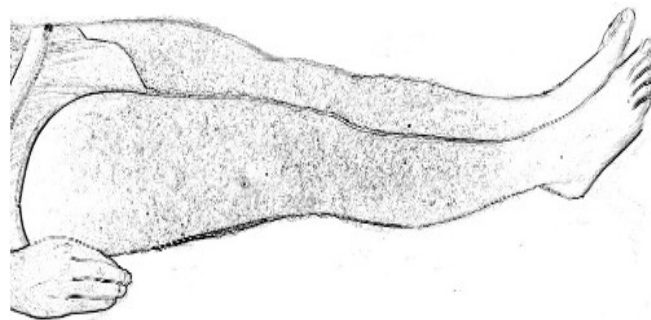


Fig. 9 Antéro inférieure droite

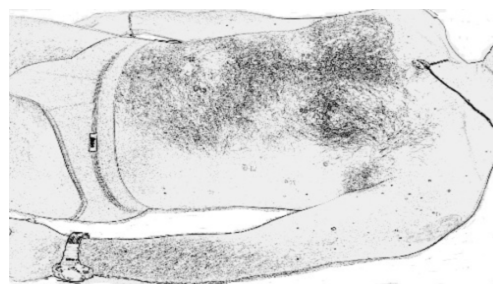


Fig. 10 Antéro supérieure gauche

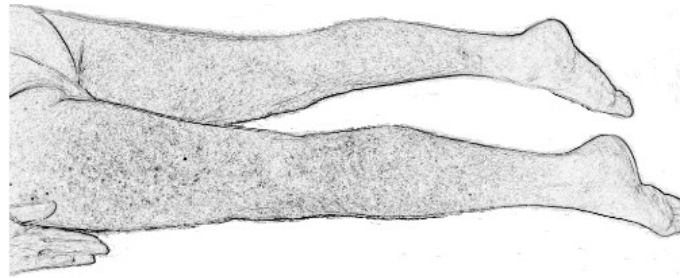


Fig. 11 Postéro inférieure gauche

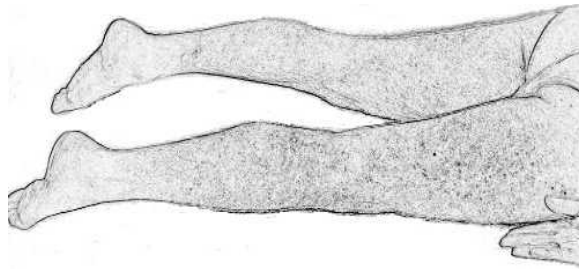


Fig. 12 Postéro inférieure droite

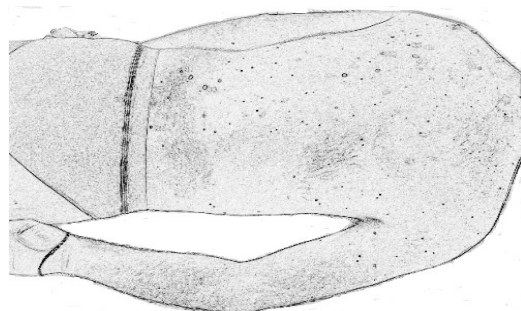


Fig. 13 Postéro supérieure droite

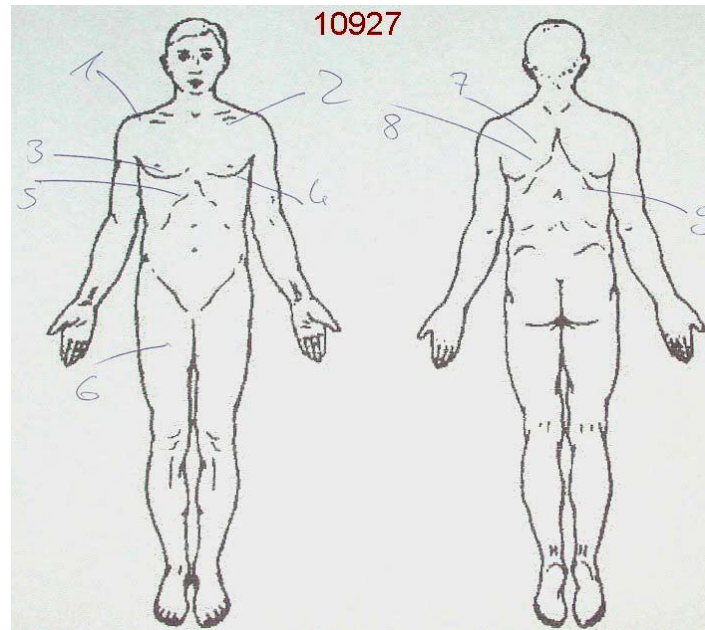


Fig. 14 Exemple de carte du corps d'un patient marquée et numérotée 10927

2.4 Gestion des images sans logiciel spécial.

Le système de gestion des images doit fournir une identification fiable des lésions individuelles en fonction :

- _ Du patient
- _ De la date du cliché
- _ De la localisation sur le corps

Un sous-dossier doit être créé pour chaque patient grâce au N° d'identification du patient (par exemple patient N° 10927 comme dans Fig. 14).

La date à laquelle les images ci-dessus sont faites, peut être notée comme suffixe au dossier du patient, ou indiquée par une lettre, par exemple 10927c pour le troisième examen pratiqué. De plus, un nouveau dossier maître peut être créé au début de chaque nouvelle année.

L'identification d'une lésion et sa localisation sont données par la carte du corps et les photos du corps entier. Les photos du corps entier, les photos dermatoscopiques et la carte du corps, doivent être attribuées au dossier considéré, et les photos nommées en conséquence.

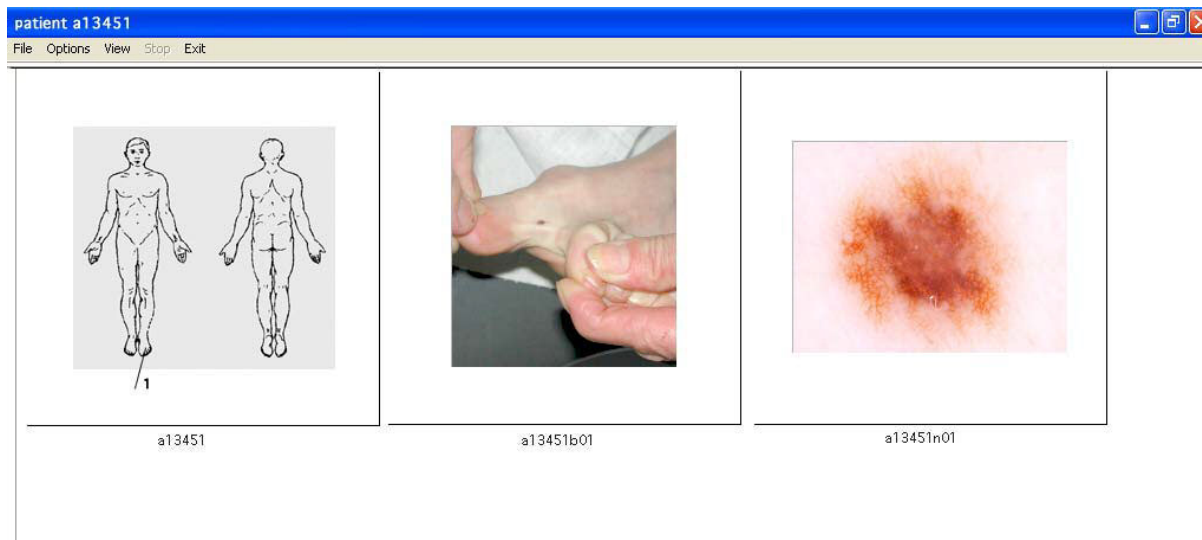
2.4.1 Identification des dossiers par le nom

Le support proposé à la suite, garantit l'identification et la localisation d'une lésion pour les examens à venir:

WXXXXXYZZ

- W = a (premier examen)
- = b (deuxième examen) etc.
- XXXXX = Numéro du patient
- Y = n (photo dermatoscopique d'une lésion)
- = b (carte du corps)
- ZZ = image n° (numéro de la lésion sur la carte du corps)

Dans **Fig. 15**, nous donnons un exemple de documentation du torse.



2.5 Logiciels standard de photo documentation

De nombreux fabricants proposent un logiciel de documentation avec les fonctions suivantes :

- _ Titres ou textes descriptifs sur l'image ou à côté d'elle
- _ Zoom
- _ Comparaison de deux images côte à côte
- _ Amélioration du contraste

Quelques appareils disposent d'un tel logiciel.

3. Procédure pour la documentation

L'annexe 3 comprend un poster montrant le déroulement type de la procédure.

4. Bibliographie

Livres et atlas de dermatoscopie.

[1] *Farbatlas der Dermatoskopie*

Stolz, W., Braun-Falco, O., Bilek, P., Burgdorf, W., Landthaler, M.
2. édition, 2002, Blackwell

[2] *Dermatoskopie von Hauttumoren. Auflichtmikroskopie - Dermoskopie - Digitale Bildanalyse*

Blum, A., Kreusch, J.F., Bauer, J., Garbe, C.
2003 avec CD-ROM.
Steinkopff Verlag, Darmstadt

[3] *Auflichtungsmikroskopie und Sonographie in der Dermatologie. CD- ROM*

Bruckbauer, H.
pour Windows 9.x/NT4/2000 ou MacOS
Ecomed Verlag, 2002

[4] *Auflichtmikroskopische Vitalhistologie Dermatologischer Leitfaden*

Schulz, H.
Springer Verlag 2002

[5] *Kompendium der Dermatoskopie*

nach Stolz, W., Heine Optotechnik

Publications:

[6] *Total-body photographs of dysplastic nevi*

Slue W, Kopf AW, Rivers JK.
Arch Dermatol 1988; 124(8):1239-1243

[7] *Systematic digital body photographs for surveillance and early detection of skin cancer in teledermatology*

Kirchesch, H.
Abstracts of: Skin Cancer and Photoaging Meeting, Rome - April 4-6, 2002
Exp Dermatol
Volume 11 Issue 1 Page 96 - February 2002

[8] *Die Anwendung digitaler Fotodokumentations-Verfahren bei onkologischen Patienten in der dermatologischen Praxis*

12. Jahrestagung der Arbeitsgemeinschaft Dermatologische Onkologie, Erfurt
Kirchesch, H., Eichhorn, A.
Akt Dermatol Aug/Sept 2002, 28, p 323

5. Annexes

Annexe 1: Carte de l'ensemble du corps

La Figure 16 montre la carte du corps. Celle-ci peut être photographiée et utilisée comme matrice pour la documentation des images par ordinateur.

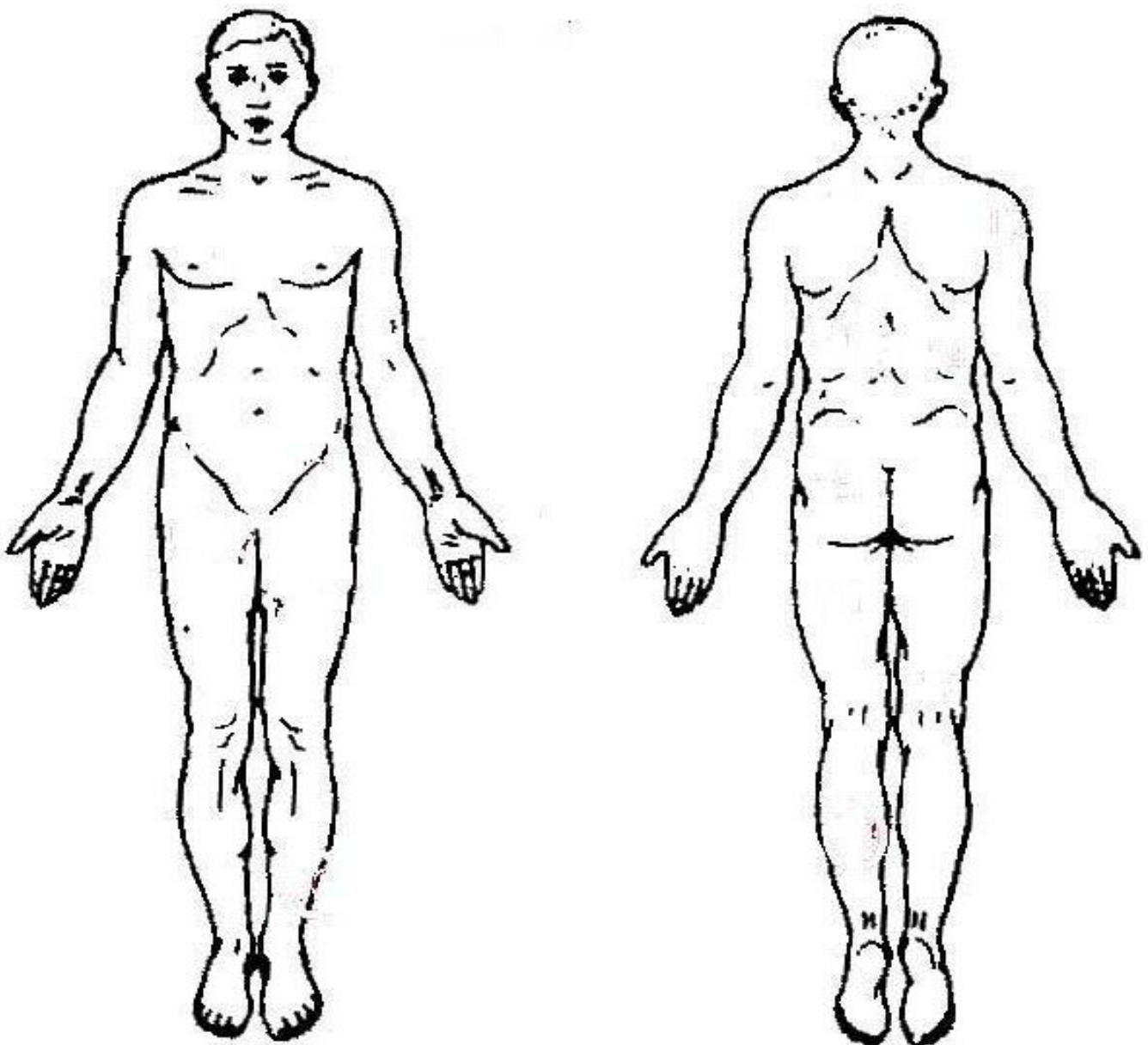


Fig. 16 Carte du corps

Annexe 2: Carte pour la balance manuelle des blancs.

Voir également 1.4.

Annexe 3: Tableau du déroulement de la photo documentation.

Le poster montre une procédure typique du déroulement de la photo documentation digitale.
Les références à divers chapitres du texte sont pratiques pour l'entraînement.

